Beiträge zur Kenntnis des Harnsäureinfarkts.

R. UNIV. BIBLIOTHEEK LEIDEN

Inaugural-Dissertation

zur

Erlangung der Doktorwürde

in der

Medizin, Chirurgie und Geburtshilfe

der

Hohen medizinischen Fakultät der Universität Marburg

vorgelegt von

Walter Schnell
aus Schmalkalden in Thüringen.

MARBURG
Buchdruckerei von Joh. Hamel.
1918.

Angenommen von der medizinischen Fakultät Marburg
den 6. März 1915.

Gedruckt mit Genehmigung der Fakultät.

Referent: Geh. Medizinalrat Prof. Dr. Jores.

Seinem hochverehrten Lehrer
Herrn Geh. Hofrat Prof. Dr. M. B. Schmidt
in Dankbarkeit gewidmet.
Der Verfasser.

Zum Verständnis des Harnsäureinfarkts ist es notwendig, zunächst die Physiologie der Harnsäureausscheidung kurz zu betrachten, wie sie jetzt die Mehrzahl der Autoren übereinstimmend annimmt, ohne uns auf die einzelnen, oft noch strittigen Punkte näher einzulassen.

Nach Burian und Schur stellen wir dem endogenen, durch Abbau im Körper selbst entstandenen Anteil der Harnsäure im Körper einen exogenen gegenüber, der durch eine purinbasenreiche Nahrung aufgenommen wird. Ein Teil der exogenen Purinbasen geht gar nicht in den Kreislauf über, sondern wird durch Darmbakterien gespalten und in den Fäces ausgeschieden; der Rest wird im Körper zu Harnsäure oxydiert und erleidet nun dasselbe Schicksal, wie der endogene Anteil. Dieser ist ein für das einzelne Individuum ziemlich konstanter Wert; er leitet sich, wenn nicht ausschließlich, so doch zum allergrößten Teile in noch weiter zu besprechender Weise von den Nukleinsäuren ab. Ob der Körper des Säugetiers und Menschen diese nur fertig in der Nahrung aufnehmen, oder auch, wie dies bei Pflanzen und niederen Tieren der Fall ist, selbstständig synthetisch aufbauen kann, ist nicht sicher festgestellt; jedoch ist nach den Untersuchungen von Kossel, sowie Burian und Schur, die den Puringehalt von Neugeborenen und älteren Säuglingen verglichen, eine Nukleinsäurebildung des Körpers selbst wahrscheinlich

gemacht. Die Bildung könnten wir uns sowohl von den Eiweißstoffen, nämlich durch das Histidin (Aminoimidazolpropionsäure), wie von den Kohlehydraten (Windaus) ausgehend, mit dem Zwischenprodukt Methylimidazol vorstellen. Nukleinsäuren sind im Körper mit Eiweiß zu Nuklein, dies mit weiterem Eiweiß zu Nukleoproteiden gebunden die, wie schon ihr Name besagt, besonders in den Zellkernsubstanzen vorkommen. Die genaue chemische Konstitution der Nukleinsäuren ist noch unbekannt, sie sind nur charakterisiert durch die sie aufbauenden Substanzen, und zwar enthalten sie Phosphorsäure, Purinbasen und ein Kohlehydrat, viele außerdem noch Pyrimidinbasen. Die Zerlegung der Nukleinsäuren in ihre Komponenten geschieht in den Geweben durch das Ferment Nuklease. Das weitere Schicksal des Phosphorsäure- und Kohlehydratanteils kann uns hier nicht beschäftigen, was aus dem Pyrimidinrest wird, ist unbekannt, Pyrimidinbasen sind im Harn nie gefunden worden; aber gerade deshalb ist, bei der nahen Verwandtschaft des Pyrimidin- mit dem Purinkern eine Umsetzung in Purinbasen nicht unwahrscheinlich.

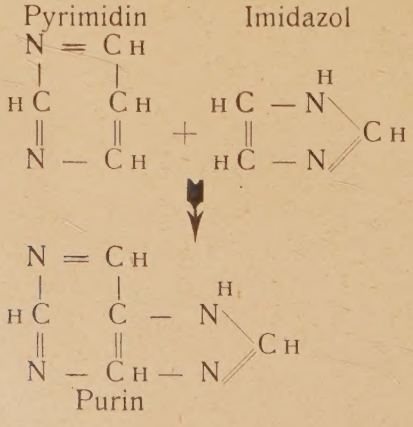

Purin wäre dann aus Pyrimidin und dem oben erwähnten Imidazol entstanden. Von Purinbasen sind nach Schittenhelm als primär vorgebildete Bestandteile wohl nur das Amidopurin Adenin und das Amidooxypurin Guanin in den Nukleinsäuren enthalten, und gehen durch fermentative Desamidierung in das Oxypurin Hypoxanthin und das Dioxypurin Xanthin über. Jones nimmt hierfür zwei verschiedene Fermente, Guanase und Adenase an, eine Ansicht, die vielleicht durch die von Virchow zuerst beobachtete Guaningicht der Schweine unterstützt wird, denn wir finden hierbei Ablagerungen des Guanin, aber nicht des Adenin, sodaß wir an ein Fehlen der desamidierenden Guanasewirkung denken müssen. Hypoxanthin und Xanthin werden dann normalerweise durch ein oxydierendes Ferment in das Trioxypurin Harnsäure übergeführt, jedoch kann gelegentlich bei allzu starkem und plötzlichem Purinbasenangebot die Oxydation beim Xanthin Halt machen, so daß es zur massenhaften Xanthinausscheidung im Harn, ja sogar zur Bildung von Xanthinharnsteinen kommen kann. Außer der Harnsäurebildung durch die Nukleoproteide zerfallender Kernsubstanz ist noch eine wichtige Entstehungsweise zu erwähnen, nämlich die durch Muskelarbeit. Bei dieser entsteht, wie Burian auch am überlebenden Muskel nachgewiesen hat, eine Nucleinsäure, die Inosinsäure, die selbst vielleicht ein Spaltprodukt höherer Nukleinsäuren ist, und ebenso wie die übrigen in der besprochenen Weise Harnsäure liefert. Man kann nun aus der Menge der ausgeschiedenen Harnsäure keinen Schluß auf die Menge der Harnsäurebildung im Körper machen, denn es gibt wahrscheinlich ein Ferment, das im Körper wieder einen Teil der gebildeten Harnsäure abbaut,

das von Schittenhelm sogenannte uricolytische Ferment, das beim Menschen und den Pflanzenfressern in der Niere, bei den Carnivoren in der Leber seinen Sitz haben soll. Schittenhelm konnte es sogar isolieren und seine Wirksamkeit zeigen. Beweisend erscheint schon der Umstand, daß die in der Nahrung fertig aufgenommene Harnsäure niemals als solche zur Ausscheidung kommt. Ueber die hierbei gebildeten Abbauprodukte sind die Meinungen allerdings noch geteilt. Wiener nimmt Glycocoll an, da er bei Zufuhr von Benzoesäure und Harnsäure starke Hippursäureausscheidung fand. Abderhalden tritt dem entgegen und hält das Glycocoll für synthetisch gebildet. Ferner wird von vielen Seiten eine Oxalsäurebildung angenommen, und wirklich führt Harnsäurezersetzung außerhalb des Körpers sicher zu Oxalsäure. Salkowski wies nach, daß bei Digestion von Harnsäure mit Organbrei Oxalsäure entsteht; auch im Harn findet man sie nach längerem Stehen vermehrt (Luzzato). Chemisch ist dieser Vorgang wohl verständlich:

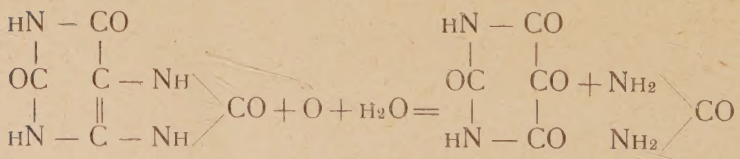

Wöhler und Liebig erhielten durch Oxydation der Harnsäure mit Salpetersäure Alloxan (Mesoxalylharnstoff) und Harnstoff. Aus Alloxan geht durch weitere Oxydation Parabansäure (Oxalylharnstoff) hervor, die in Harnstoff und Oxalsäure zerfällt (A. v. Baeyer). Huppert erzielte die Spaltung durch Bakterienfermente; Klemperer und Tritschler erreichen dasselbe durch frisches Menschenblut und

schließen daraus, daß die Zellfermente ebenso wie Bakterienfermente wirken. Allerdings geht die Zersetzung zum großen Teil weiter, über Oxalsäure hinaus; besonders bildet sich Kohlensäure. Doch sind alle diese Prozesse nicht beweisend für Vorgänge im Körper selbst, wie ja z. B. das Blut Gichtkranker außerhalb des Körpers Harnsäure zerstört, während im Körper diese sich doch im Blut ansammelt. Harnsäureverfütterungsversuche an Mensch und Tier führen niemals zu Vermehrung der Oxalsäure, sondern nur des Harnstoffs; die widersprechenden Resultate älterer Autoren lassen sich vielleicht auf ungenügende Ueberwachung der Ernährung der Versuchsobjekte zurückführen.

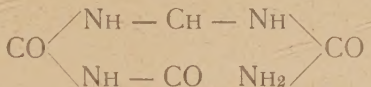

Allantoin

Sicher ist ein Harnsäurespaltungsprodukt das Allantoin, ein Diureid der Glyoxylsäure, das Gusserow als normalen Bestandteil des Harns neugeborener Kinder nachwies. Wahrscheinlich jedoch macht hier der Abbau nicht halt, sondern es findet eine weitere Zersetzung, besonders in Harnstoff statt (Wiechowski). Dieser ist ohne Zweifel das bevorzugteste Harnsäureabbauprodukt. Die Form, in der die Harnsäure im Blute kreist, ist nach Gudzent ausschließlich das Mononatriumurat, und zwar in einer schwerer und einer leichter löslichen Form. Ist aus irgend einem Grunde in dem Harn eine Ueberkonzentration von Harnsäure vorhanden, so wird sie in Kristallform ausgefällt. Vor allem schlagen sich die Urate in der Niere in Form des Papilleninfarkts nieder, einerseits wegen der wahrscheinlich in den Markkegeln er-

folgenden Rückresorption von Harnflüssigkeit, anderseits weil hier verschiedene Kanälchen in einem spitzen Winkel in ein gemeinsames Sammelröhrchen sich ergießen. Die Uratkristalle können dann bei Wiederherstellung des normalen Purinstoffwechsels wieder aufgelöst werden, oder sie werden auch in die Harnwege hinabgespült und können dort zu primärer Harnsteinbildung, der Bildung eines Uratkorns, führen. So erklärt sich die relative Häufigkeit derartiger Konkremente im Kindesalter, da ja aus bisher noch nicht völlig geklärten Gründen die Neugeborenen in einer 50% aller Fälle einen Harnsäureinfarkt zeigen. In den meisten Fällen ist eine glatte Ausspülung derartiger Konkremente möglich, eine Verhinderung und damit Steinbildung ist naturgemäß bei der gebogenen und längeren Harnröhre der männlichen Kinder viel häufiger als bei weiblichen, nämlich 96 : 4. Beim Erwachsenen sind es Vorgänge, wie die Prostatahypertrophie und Harnröhrenstriktur, die die Steinbildung durch verhinderte Ausspülung begünstigen. Außerdem ist aber auch direkt ein Niederschlagen überkoncentrierter Harnsäure in den Nierenbecken selbst möglich, so daß wir aus dem Vorhandensein von Harngries und Harnsand zwar auf eine vermehrte Harnsäureausscheidung, nicht aber auf einen früher vorhanden gewesenen Harnsäureinfarkt schließen können. Die Harnsäureschalenbildung, nach Kleinschmidt sekundäre Steinbildung, läßt keinen derartigen Schluß zu, sie entsteht auch bei völlig normalen Harn dadurch, daß dieser im Gegensatz zu dem in ihm lagernden Primärkonkrement dauernd seine Acidität wechselt. Jedes noch so kleine Konkrement ebenso wie der Harnsäureinfarkt hat nun ein organisches Gerüst aus Eiweißsubstanz, dessen Rolle bei der Bildung des

Harnsäureinfarkts Gegenstand vieler Arbeiten geworden ist, doch soll uns diese Frage hier nicht näher beschäftigen.

Wie aus vorstehenden physiologischen Bemerkungen hervorgeht, können wir eine gesteigerte Harnsäureausfuhr und damit verbunden eventuell einen Harnsäureinfarkt unter pathologischen Umständen dann erwarten, wenn besonders viele Nukleinsäuren im Blute kreisen, und hier kommt als wahrscheinlichstes Moment der Zerfall von Zellkernsubstanz in Frage. Vorbedingung für einen Papilleninfarkt ist natürlich eine plötzliche Uratüberschwemmung des Blutes, da geringe Ueberschüsse ohne weiteres die Niere passieren können. Eine weitere wichtige Frage ist nun, ob auch der Zustand der Niere hierbei eine Rolle spielt, ob etwa eine vorher schon kranke Niere den Harnsäureinfarkt begünstigt. Schreiber weist dem Zustand der Niere eine besonders wichtige Rolle zu bei der Infarktbildung der Neugeborenen. Er nimmt an, daß die normale Niere jeden Harnsäureüberschuß ohne Infarktbildung ausscheiden kann, und sucht so durch die verschiedene Widerstandsfähigkeit der Nieren Neugeborener gegen die giftige Harnsäure den Umstand zu erklären, daß nur ein Teil der Kinder einen Harnsäureinfarkt bekommt, während doch der Grund zu diesem in einer ganz allgemein verbreiteten physiologischen Stoffwechseländerung in der ersten Lebenszeit zu suchen sei, er überträgt dies auf den Erwachsenen, und nimmt als Voraussetzung zum Papilleninfarkt eine vorherige Nierenerkrankung an. Unsere Fälle widersprechen dieser in ihrer Beweisführung auch nicht einwandfreien Auffassung (die physiologischen Grundlagen des Neugeboreneninfarkts sind uns ja nur vermutungsweise bekannt), denn bei

verschiedenen ist von einer Nierenschädigung weder klinisch noch anatomisch etwas zu bemerken gewesen. Sie widerspricht auch der heute wohl allgemein angenommenen Ansicht vom Wesen des Infarkt: Die Urate lagern sich erst in den Kanälchen als Infarkte ab, nachdem sie von den Nierenepithelien ausgeschieden sind. Sie wäre höchstens zu verstehen nach der alten Ebsteinschen Anschauung, wonach das organische Gerüst der Konkremente gebildet wird von den Nierenepithelien, die, ohne genügende Widerstandskraft gegen die giftige Harnsäure, nach Aufnahme der Urate absterben und mit den Uraten in das Kanallumen gelangen. Die Befunde von Sir Garrod (1848) und die neueren von Jaksch, die bei Nephritis gesteigerte Harnsäuremenge im Blut fordern, könnten höchstens eine Insuffizienz der Niere in Bezug auf die Harnsäureausscheidung beweisen; es würde dann also nach unserer Auffassung noch viel weniger zu einem Infarkt kommen. Wir müssen also den Gedanken an eine Nierenschädigung als Voraussetzung für Harnsäureinfarkte fallen lassen; in den zahlreichen von uns daraufhin untersuchten Fällen von chronischer Nephritis, die zum Tode führten, fand sich auch niemals Harnsäureinfarkt.

Zuerst waren es die Zellen des Blutapparates und deren Verwandte, bei deren Zerfall man Harnsäurevermehrung feststellte. Horbaczewski gelang es zuerst aus den Zellen der Milzpulpa durch Digestion mit arteriellem Blut, das den nötigen Sauerstoff zur Oxydation der Purinkörper lieferte, Harnsäure experimentell darzustellen. Das Blut selbst ergab in der Kontrollprobe auch geringe Mengen Harnsäure, die wohl von den in ihm enthaltenen Leukocyten abzuleiten sind, die Hauptmenge entstammte dem Zerfall

von Milzzellen. Daß plötzlicher Zerfall von Milzgewebe im Körper selbst zur Harnsäurevermehrung oder zum Infarkt führte, ist bisher nicht beschrieben, jedoch findet vielleicht dadurch folgender Befund an dem Marburger pathologischen Institut eingesandten Organen seine Erklärung:

Es handelt sich um ein verjauchtes Magenkarcinom, das nach Durchbrechung der Magenwand kontiunierlich auf die Milz sich fortgesetzt, und die obere Hälfte derselben schon völlig zerstört hatte. Die Oberfläche des übriggebliebenen Milzteiles bildete nun die Wand des Magens. Eine Perforation in die freie Bauchhöhle oder ein Uebergreifen auf andere Organe war nicht vorhanden. Metastasen in einigen Lymphknoten und den Nebennieren. An der Niere sind undeutlich einige gelbliche Streifen in einzelnen Papillen zu erkennen, sonst unverändert. Mikroskopisch: Carcinoma adenomatosum. Der Milzrest ist völlig von Krebsgewebe durchwachsen; dieses selbst ist ebenso wie das ganze übrig gebliebene Milzgewebe nekrotisch; nur sehr wenige färbbare Kerne von lymphatischem Charakter sind erhalten, die Zellform dagegen ist meist völlig gewahrt. Die Nieren zeigen in den Papillen einen Infarkt von mäßiger Stärke, der sich bei der Untersuchung mit Säuren als Harnsäure erweist. Sonst zeigen sie keinerlei Veränderungen. Auf Anfrage wurde vom Krankenhaus mitgeteilt, daß von Gicht, Leukämie oder sonstigen eventuell harnsäuresteigernden Erkrankungen nichts bekannt war.

Da wir nach dem oben gesagten mit Wahrscheinlichkeit einen Zufallsbefund ausschließen können, da es sich doch bei einem so deutlichen Infarkt um besonders große Harnsäuremengen gehandelt haben muß, können wir nur das Carcinom oder die Milz-

zerstörung verantwortlich machen. Wie wir weiter unten noch sehen werden, haben wir bei Untersuchung einer großen Reihe von oft sehr zerfallenen und auch schnell gewachsenen und ausgedehnten Carcinomen niemals einen Harnsäureinfarkt gefunden, und gerade in diesem Falle waren die Metastasen relativ gar nicht bedeutend. Wenn wir daher hiervon absehen, kann die Erklärung dieses Falles offenbar nur in dem 1) ziemlich gleichzeitigen, 2) kurz vor dem Tode erfolgten (daher die meist erhaltene Zellform) Kernzerfall der Milz, und der dadurch bewirkten plötzlichen Harnsäureüberschwemmung des Blutes gesucht werden.

Von pathologischen Processen, die mit einer excessiven Vermehrung von Leukocyten im weitesten Sinne des Wortes einhergehen, ist an erster Stelle die Leukämie zu nennen. Die Beziehungen zwischen Leukämie und Harnsäurevermehrung sind längst bekannt; Horbaczewski geht bei seiner Theorie der Harnsäurebildung besonders hiervon aus. Fast in allen daraufhin untersuchten Fällen ist eine reichliche Vermehrung der Harnsäureausscheidung zu konstatieren (nach Horbaczewski bis 5 g in 24 Stunden), die sich in einem starken Harnsediment äußert; die beiden von Matthes beschriebenen Fälle, in denen eine Harnsäurezunahme so gut wie ganz fehlte, gehören zu den Seltenheiten. Derartige individuelle Verschiedenheiten sind ja bei allen Stoffwechselerkrankungen häufig; außerdem ist es durch nichts bewiesen, daß der Leukocytenvermehrung im speziellen Falle auch stets ein entsprechend verstärkter Abbau entspricht, es fragt sich sogar, ob dieser bei ein und demselben Patienten jedesmal vorhanden ist (Fränkel). Man kann heute, trotz der von Richter und anderen erhobenen Bedenken, einen kausalen Zusammenhang

zwischen Leukocytenzerfall und Harnsäurebildung als sicher, zum mindesten als höchst wahrscheinlich ansehen; einige der am genausten untersuchten und instruktivsten Fälle wollen wir kurz erwähnen. Sticker fand bei einem 24jährigen Patienten mit gemischtzelliger Leukämie bei sehr wechselndem Blutbefund, daß die Harnsäureausscheidung durchaus abhängig von der jeweiligen Leukocytenmenge war, und mit dieser wuchs und fiel. Kühnau fand in 2 Fällen nach jedem Ansteigen der Leukocytenzahl eine nach kurzem Zwischenraum einsetzende Harnsäurezunahme, sank dann die Leukocytenzahl wieder rasch, wahrscheinlich durch Zerfall, so bemerkte er nach kurzem eine sehr wesentliche Steigerung der Harnsäure bis auf 3,3 g. In einem der Fränkelschen Fälle erfolgte nach Hinzukommen einer Staphylokokkensepsis eine rapide Abnahme der Leukocyten; die Harnsäureausscheidung, die vorher 1,22 pro die betrug, wuchs im Zeitraum der maximalen Leukocytenverringerung auf 2,36 g, um dann, nachdem offenbar die Nukleinsäuren abgebaut waren, auf 0,85 g herabzusinken. Das Fieber kann man für diese Steigerung nicht verantwortlich machen, denn der Patient hatte vorher oft höhere Fiebergrade gehabt, als während der Sepsis. Daß es sich bei der plötzlichen Leukocytenabnahme wirklich um Zerfall, und nicht um eine Ansammlung in inneren Organen handelte, geht daraus hervor, daß eine genaue mikroskopische Untersuchung sämtlicher Organe die gleiche Leukocytenarmut ergab. Jakob und Richter gelang es durch Injektion, in einem Falle von Organextrakten aus Milz, Thymus und Knochenmark, im andern Falle von Poehlschem Spermin, künstlich auf kürzere Zeit die Leukocytenzahl herabzudrücken, ohne daß die Harnsäureausfuhr

gesteigert worden wäre. Fränkel erklärt dies damit, daß es sich dabei nicht um vermehrten Zerfall, sondern um Abnahme der Produktion durch ungünstige Beeinflussung der blutbildenden Organe handele. Nach Kühnau müßte man bei der Lenkämie, wenn wir sie mit anderen harnsäurevermehrenden Erkrankungen, z. B. Pneumonie vergleichen, bedeutend höhere Harnsäurewerte erwarten, denn während die Leukocytenzahl bei Leukämie 100 und mehr mal größer ist als bei Pneunomie, ist die Harnsäureausscheidung nur etwa die 2 oder 3fache. Die Erklärung hierfür müssen wir nach Kühnau in der Verschiedenartigkeit der Zellen suchen, sei es, daß die myeloischen und lymphatischen Zellen langlebiger sind als die polynukleären Leukocyten, sei es, daß der Nukleingehalt ein geringerer ist, oder daß die Spaltung in anderer Richtung, vielleicht nur zum Teil zur Harnsäure, vor sich geht. Es wäre dies ja nichts besonders auffälliges, denn wir werden später noch häufiger ein verschiedenes Verhalten verschiedener Zellarten bei der Harnsäurebildung zu konstatieren haben. Ich bezweifle jedoch, ob man eine solche etwas gesuchte und durch keine Tatsachen gestützte Erklärung nötig hat. Schon Virchow (V. A. I.) konnte in 2 von ihm beobachteten Fällen Respirationshemmnisse konstatieren, die er von einer verminderten Respirationsfähigkeit des Blutes durch dessen Zusammensetzungsänderung herleitete. Es erscheint recht einleuchtend, daß das Blut nicht genügende Mengen von Sauerstoff aufbringen kann, um alle Purinstoffe zu Erde zu oxydieren. Ob dieser Gedanke richtig ist, könnte durch exakte Untersuchung der Xanthin- und Hypoxanthinausscheidung bei Leukämie festgestellt werden; außergewöhnliche Mengen, besonders von Hypoxanthin sind im Blut der Leu-

kämiker schon von den ältesten Beobachtern festgestellt worden (Virchow in V. A. 5. S. 108). Daß wir nicht in allen, und auch nicht einmal in der Mehrzahl der Fälle von Leukämie einen Harnsäureinfarkt erwarten können, ist selbstverständlich, denn dieser setzt einen plötzlichen, sehr starken Leukocytenzerfall voraus, der außerdem kurz vor dem Exitus letalis erfolgt sein muß, damit keine Zeit zu einer nachträglichen Lösung oder Ausspülung des Infarkts bleibt. Die Wahrscheinlichkeit, Harnkonkremente zu finden, ist größer, denn diese können ja das Dokument einer längst abgelaufenen plötzlichen Harnsäureüberschwemmung und eines früher vorhanden gewesenen Infarkts sein, und finden dann später in dem harnsäurereichen Urin genügend Material zu schnellem Wachstum. In der Literatur sind uns 13 Fälle von Harnsäureinfarkten oder -konkrementen überliefert worden, über die wir kurz berichten wollen. Die ersten Fälle beschrieb Virchow (V. A. 5. S. 56, Fall IV und V).

Fall IV. Lechner, 51 J. Hypertrophie der Milz, Leber und sämtlicher Lymphdrüsen. Lymphatische Infiltration der Leber und Nieren. Pseudoerysipel des linken Arms, Oedem. Die Nieren waren beide sehr groß, wogen zusammen 1¼ Pfund, und maßen 6 Zoll in der Länge und 3 in der Breite. Die Kapsel war ungleich abzulösen: an einigen Stellen durch Flüssigkeit abgelöst und sehr leicht zu trennen, an andern ziemlich fest haftend. Nach ihrer Entfernung zeigten sich die Nieren sehr schlaff, sehr feucht und sehr gefleckt. Neben großen Stellen von weißer, markiger Beschaffenheit erkannte man schon von der Oberfläche aus andere mehr dunkelgraurote und endlich andere von dem gewöhnlichen gelblichen Grau; auf Durch-

schnitten zeigte sich dasselbe Verhältnis, namentlich den markigen Stellen eine eigentümliche markige Infiltration entsprechend. Auch hier wies das Mikroskop so dichtgelagerte Kerne nach, daß an einigen Stellen gar nichts anderes zu bemerken war. In den Nierenbecken und der Harnblase lagen ziemlich große, gelbrote Konkremente von Harnsäure.

Fall V. Seelos, 48 J. Hypertrophie der Milz und Leber; Hydrops; Harnsedimente. Chronische Pleuritis und Peritonitis. Hirnapoplexie. Die Nieren ziemlich vergrößert. Die linke lief mit ihrem oberen Ende in eine große schwielige Narbe aus, welche sich in dieser ganzen Gegend hinab erstreckte; sie zeigte hier eine vollständige Atrophie des Gewebes mit spärlichem Ersatz durch ein weißliches dichtes Bindegewebe. Außerdem waren die Nieren ziemlich prall und derb, mäßig blutreich, etwas blaß an den Pyramiden. In den Nierenkelchen zahlreiche harnsaure Konkretionen.

Ferner citiert Virchow einen früher von ihm beschriebenen Fall von Leukämie mit harnsauren Konkrementen in den Nierenkelchen, dem Nierenbecken und Ureterenanfangsteil. Endlich einen Fall mit Harnsäureinfarkt (V. A. II. S. 590): Streifige Niederschläge von harnsaurem Ammoniak in den Harnkanälchen; in den Nierenbecken und der Harnblase starke Sedimente von reiner Harnsäure und harnsaurem Ammoniak. Ein solcher Harnsäurepapilleninfarkt wurde ferner von Orth beobachtet (cit. nach Ebstein V. A. 35) bei einer 27jährigen Leukämischen:

Lienale Leukämie mit ausgebreiteten Neubildungen in Leber und Nieren. Starker Milztumor. Nieren derb und fest anzufühlen, verkleinert. Kapsel nicht verdickt, an einzelnen Stellen adhärent. Aeußerlich

einzelne weißliche Flecken von Linsen- bis Erbsengröße. Auf dem Durchschnitt erscheint die Cortikalsubstanz geschrumpft, gelblichweiß, stellenweise getrübt, an einzelnen Stellen unregelmäßig höckerig. Malpighische Körperchen blaß. Marksubstanz anscheinend normal; einzelne Harnsäureinfarkte. Mikroskopisch in den Niereninterstitien starke leukämische Neubildungen, und zwar in der stark geschrumpften Nierenrinde fibrilläres neugebildetes Bindegewebe, dessen Interstitien hie und da mit kleineren und größeren Haufen den farblosen Blutzellen ähnlichen Zellen angefüllt waren. Mehr nach den Pyramiden zu treten die Zellneubildungen in den Vordergrund und bilden zwischen den gestreckten Kanälchen lange Zellschläuche.

Ebstein teilt folgende Fälle mit:

1.) Schünemann, 46 J., wegen Leukämie und chronischer Nephritis behandelt. Sektion ergab eine Leukaemia lieno-medullaris, in Knochenmark und Milz zahlreiche Charcotsche Kristalle. Die das Bild einer chronischen Nephritis gebenden Nieren waren klein, mit vielen narbigen Einziehungen versehen und zeigten Ablagerungen von harnsaurem Natron; das Nierenbecken bot das Bild der eitrigen Pyelitis. Im linken Nierenbecken steckte ein harnsaurer Stein von nahezu Mandelform und -größe, der bei der chemischen Untersuchung außer Harnsäure auch Xanthin ergab.

Zur Erklärung des Xanthins verweisen wir auf das oben über verminderte Respirationsfähigkeit des Bluts Gesagte.

2.) Grube, 48 J. Leukämia lienalis. Häufige Entleerung kleiner Harnkonkremente bis Linsengröße. Der Urin zeigt starkes, graues Uratsediment.

3.) Gerke, 38 J. Leukämie mit hochgradigem Milztumor. Wässrige Stühle. Daneben bestand ein

alveoläres Sarkom des rechten Schulterblatts. Verhältnis der Leukozyten zu den Erythrozyten 1 : 10. Der Urin enthielt reichlich Sediment und harnsauren Gries. Nieren zeigen keine pathologischen Veränderungen. In den Papillen beiderseits gelblicher Harnsäureinfarkt neben kreideweißen, offenbar aus Kalk bestehenden Streifen. Becken und Kelche der linken Niere sind mit reichlichem, bis hirsekorngroßem gelblichem Gries angefüllt, außerdem 2 bohnengroße Steine, von denen einer im Uretereneingang steckt. Rechts im Nierenbecken kein Gries, sondern 12 halbkirschkerngroße Steinchen von gelblicher Farbe. Außerdem steckt im rechten Ureter ein bohnengroßer Stein.

Auf die Frage, ob und welche Bedeutung das Sarkom für die Infarkt- nnd Konkrementbildung haben kann, werden wir später einzugehen haben.

4.) Thaler, 1 J. Lienale Leukämie, die mit starken, dauernden Durchfällen einherging. Die Nieren zeigen einen starken harnsauren Papilleninfarkt, sind jedoch frei von Erkrankung.

In den Fällen 3) und 4) haben wir starke wässrige Durchfälle, die, da die Hauptmenge des Wassers durch den Darm ausgeschieden wird, eine starke Concentration des Urins bedingen. Es könnte dies als begünstigendes Moment für die Harnsäureablagerung angesehen werden.

Außer diesen citiert Ebstein noch 3 von Gawers (Reynolds System of medic. Vol. X, pag. 226) beobachtete Fälle von Leukämie, bei deren Sektion harnsaure Nierensteine gefunden wurden.

Aehnliche Befunde sind in neuerer Zeit von Orth, Aschoff, Weintraud und Strauß gelegent-

lich erhoben worden, werden aber als bekannte Tatsachen vorausgesetzt und nur kurz erwähnt.

Erst in den letzten Jahren hat sich die heute übliche Unterscheidung der Leukämien in solche mit lymphatischem und solche mit myeloischem Zellcharakter eingebürgert. Es ist nicht möglich, aus jedem einzelnen der beschriebenen Fälle aus der Beschreibung den Zellcharakter zu schließen, doch handelt es sich wohl meist, in einzelnen Fällen sogar sicher, um lymphatische Leukämien. Daß jedoch die mycloischen Formen sich ebenso verhalten können, dafür spricht folgender von Herrn Professor Dr. M. B. Schmidt beobachteter Fall:

H. Kayser, 49 J., aus Düsseldorf. Myeloische Leukämie. Patient ist lange Zeit hindurch mit Röntgenstrahlen behandelt worden. In beiden Nierenbecken findet sich eine große Zahl stecknadelkopfgroßer, gelbbrauner Uratkonkremente und feiner Uratsand. Von pathologischen Veränderungen finden sich im uropoetischen Apparat nur Schleimhauthämorrhagien.

Das Urteil wird in diesem Fall durch die Röntgenbestrahlung erschwert, da sich nicht feststellen läßt, inwieweit sie durch ihre kernzerstörende Wirkung für die Harnsäurevermehrung verantwortlich zu machen ist.

Zwei andere von Herrn Prof. Schmidt beobachtete Fälle von Leukämie mit stärkerer Konkrementablagerung ohne pathologische Nierenveränderungen bei einem 24jährigen Mädchen und einem 76jährigen Mann hatten lymphatischen Charakter. In einem dritten Falle von lymphatischer Leukämie bei einem 15jährigen Mädchen waren keinerlei Harnsäureablagerungen vorhanden.

Wenn wirklich, wie es schon die Beobachtungen bei Leukämie wahrscheinlich machen, ein kausaler Zusammenhang zwischen Leukocyten und Harnsäure besteht, so müssen auch andere notorisch mit Hyperleukocytose einhergehende Processe vermehrte Harnsäureausscheidung bedingen, und können, wenn sich dies bestätigt, gelegentlich unter besonders günstigen Bedingungen zur Infarktbildung führen. Betrachten wir zunächst die entzündlichen Hyperleukocytosen. Daß acute Infektionskrankheiten, besonders croupöse Pneumonie, aber auch Scharlach (Mousseaux) regelmäßig mit vermehrter Harnsäureausscheidung einhergehen, ist eine längst bekannte Tatsache; doch war man über die Erklärung lange zweifelhaft, unter anderem machte man das Fieber dafür verantwortlich. Da jedoch bei genauen Untersuchungen anderer Fälle ein Einfluß des Fiebers auf die Harnsäureausscheidung nicht zu erkennen war, mußte man diesen Gedanken fallen lassen. Kühnau stellte nun in 6 Fällen von Pneumonie genaue Untersuchungen der Harnsäureausscheidung an, die eine Herkunft aus zerfallenem Leukocytenmaterial im höchsten Grade wahrscheinlich machen. Die Harnsäureausscheidung zeigt in allen Fällen während der Fieberperiode einen übernormalen Wert, steigt jedoch beim Abnehmen der Temperatur noch an, und erreicht ihren Gipfelpunkt in einer Zeit, wo die Temperatur wieder normal ist, und zwar nimmt sie in demselben Maße zu, wie die Leukocytenmenge abnimmt. Denin und Nowaczek fanden auch in 5 Fällen stets dasselbe Resultat, nämlich nach der Krise starkes Ansteigen der Harnsäure, die der Resorption des Exsudats entsprach. Ebenso Carlyle Pape und Richter. Den anatomischen Ausdruck der übermäßigen Harnsäureausscheidung, den Infarkt,

konnten wir im hiesigen Institut in folgendem Falle beobachten:

65jährige Frau aus Frankfurt a. M.

Croupöse Pneumonie des rechten Oberlappens im Stadium der Lösung; frischere Pneumonie, graue Hepatisation im linken Unterlappen. Pleuritis fibrinosa beiderseits, geringe Atherosklerose. Chronische Nephritis mit fast völliger Schrumpfung der linken Niere; geringe Fettleber.

Mikroskopisch findet sich in den Papillen der rechten Niere ein Infarkt aus schwärzlichen Körnchen, die sich bei Zusatz von verdünnter Säure als Urat herausstellen.

Die Verhältnisse liegen hier für Bildung eines Harnsäureinfarkts besonders günstig, denn 1) stirbt die Patientin, während die Harnsäureausscheidung infolge der Erkrankung des rechten Oberlappens nach den oben erwähnten Untersuchungen gerade auf ihrem Höhepunkt stehen mußte, 2) fällt die linke Niere für die Funktion aus, und die rechte Niere mußte die gesamte Harnsäureausscheidung bewerkstelligen. Von den übrigen 7 von uns untersuchten Fällen von croupöser Pneumonie befand sich nur einer, der mit Pankreasatrophie und Diabetes kombiniert war, im Stadium der Lösung. Sie alle gaben negativen Befund.

Bei Bronchopneumonie findet eine so massenhafte und gleichmäßige Exsudatresorption, wie bei der croupösen Form, nicht statt; ob klinisch Harnsäurevermehrung festzustellen ist, wurde bisher nicht untersucht. Es ist also nicht viel Aussicht, einen Harnsäureinfarkt durch Kernzerfall zu finden; tatsächlich war in 10 von uns untersuchten Fällen der Befund jedesmal negativ. Ebenso war der Befund in einem Fall von Aspirationspneumonie. Auch die

in 2 Fällen untersuchte Kombination der Bronchopneumonie mit Diphtherie ergab ebenso wie die Diphtherie allein (6 untersuchte Fälle) niemals einen Harnsäureinfarkt. Nur in einem Falle von Nasendiphterie fanden wir einen ausgeprägten Harnsäureinfarkt, da jedoch die Erklärung hier verschiedene Möglichkeiten offen läßt, müssen wir ihn etwas genauer betrachten.

Kind Schütze, 10 Monate alt, geb. d. 10. 5. 11. Am 27. 9. in sehr reduciertem Ernährungszustand in das Versorgungshaus aufgenommen und künstlich ernährt. Häufig Erbrechen. Seit einigen Wochen blutig eitrige Entzündung der Nasenschleimhaut, die keine Heilungstendenz zeigt. Deshalb am 11. XII. Aufnahme in die Klinik. Status: Blasses sehr mageres Kind, Haut in Falten abhebbar. Allgemeine Drüsenschwellung, auch cubital. Am Hinterkopf Dekubitalstellen. Nase: blutig eitrige Sekretion. Ausstrich ergab Diphtheriebazillen reichlich. Sonstige Organe ohne Veränderungen. Im weiteren Verlauf machte sich eine immer stärkere Anorexie und Gewichtsabnahme geltend; Eiweiß und Oedeme traten auf; die Nasenerkrankung heilte nicht.

2. II. 12. Exitus.

Ueber den Stuhlgang wird auf Befragen bemerkt, daß er dauernd normal war, ebenso die Urinmenge. Auf Harnsäure wurde nicht untersucht.

Klin. Diagnose: Nasendiphtherie, Paedatrophie, Nephritis.

Pathol.-anatom. Diagnose: Hochgradige allgemeine Abmagerung, eitrige Entzündung der Nase, acute parenchymatöse Nephritis. Irgend welche anatomische Veränderungen der übrigen Organe waren nicht vor-

handen. Die Nierenpapillen zeigen feine gelbliche Streifen.

Mikroskopisch: Fett in der Peripherie der Leberacini. Die Thymus hat nur geringe Reste von funktionsfähigem Gewebe. In den gewundenen Harnkanälchen kein Fett, aber starke trübe Schwellung. Die Streifen in den Papillen sind Infarkte, die in Sammelröhrchen stecken, und in überwiegender Menge aus Uraten (Harnsäurekristalle auf Säurezusatz), zum kleineren Teile aus Calciumkarbonat (Gipskristalle und Gasblasen bei Schwefelsäurezusatz) bestehen.

Man kann diesen Infarkt einerseits auf die zweifellos bei der Nasendiphtherie bestehende starke Hyperleukocytose zurückführen, wenn natürlich auch die Massen der als Eiter ausgeschiedenen Zellen für die Harnsäurebildung nicht mehr in Betracht kommen. Die Ablagerung könnte sich an einen lange erhaltenen Neugeboreneninfarkt angeschlossen haben, da ja die Krankheit schon sehr lange bestand, und wir ihren Anfang nicht kennen. Es ist aber auch nicht ausgeschlossen, daß die Vorgänge der Pädatrophie eine gewisse Rolle spielen. In der Literatur konnte ich keinen solchen Fall finden, jedoch scheint nebenbei ähnliches beobaehtet zu sein, wie aus folgendem Citat aus Birk (Untersuchungen über den Stoffwechsel des neugeborenen Kindes) hervorzugehen scheint, der sich bei Besprechung des Neugeboreneninfarkts äußert: „Auch mit einer Einschmelzung von Körpereiweiß hat man den Infarkt in Zusammenhang gebracht. Man stützte sich dabei auf jene Harnsäureinfarkte, die nicht selten bei älteren Säuglingen nach schweren zum Tode fuhrenden Ernährungsstörungen gefunden wurden. Solche Kinder verlieren viel Wasser durch den Darm, die Urinmenge sinkt infolgedessen, und

damit ist die Möglichkeit gegeben, daß die Harnsäure nicht mehr in Lösung gehalten wird, und ausfällt. Außerdem besteht immer bei diesen Kindern eine starke Unterernährung, teils aus therapeutischen Gründen, teils aus spontaner Anorexie, und daher kommt es zur Einschmelzung von Körpereiweiß. Und dieses ist dann, so nimmt man an, die Quelle der vermehrten Harnsäureausscheidung."

Die angegebenen Veränderungen des Stuhlgangs und Urins fehlen hier, auch hat die Physiologie die alte Annahme, daß Harnsäure ein abnormes Stoffwechselprodukt des gewöhnlichen Eiweiß sei, wohl allgemein fallen gelassen. Ob vielleicht die Muskulatur, die ja reichliche Purinbasen aus der Inosinsäure enthält, eine Rolle bei solchen Processen spielt, bliebe zu überlegen.

Von weiteren Infektionskrankheiten ist klinisch bei Sepsis (Kühnau) eine mit der Leukocytose gleichen Schritt haltende Vermehrung der Harnsäure beobachtet. Vom Harnsäureinfarkt bei Infektionskrankheiten findet sich nur ein Fall in der Literatur, in dem Kauffmann einen Infarkt bei einem 7jährigen, an Lyssa verstorbenen Knaben fand.

Von anderen ausgedehnten eitrigen Processen untersuchten wir mit negativem Erfolg einen Fall von doppelseitigem Pyopneumothorax, einen weiteren von doppelseitigem Empyem und pericholangitischen Leberabscessen; ferner einen ausgedehnten retroperitonealen Senkungsabszeß, ausgehend von Karies der Wirbelsäule. Ebenso negativ war auch der Befund bei einer von Herrn Prof. Schmidt untersuchten starken eitrigen Perforationsperitonitis und Appendicitis, sowie in 3 Fällen von Sepsis.

Eine größere Menge lymphatischen Gewebes

finden wir beim Status lymphaticus, ob auch die Harnsäurevermehrung wesentlich gesteigert ist, darüber fehlen Untersuchungen. Jedenfalls muß es uns bei einem solch chronischen Proceß Wunder nehmen, wenn wir einen Harnsäureinfarkt finden, wie in folgendem Falle, der von Herrn Prof. Schmidt beobachtet wurde.

Mädchen Peter, 3jährig, mit starkem Status lymphaticus. Nieren makroskopisch cyanotisch, sonst ohne Veränderungen. Mikroskopisch: Harnsäureinfarkt, nicht viel, aber deutlich ausgesprochen. Bei Zusatz von Essigsäure keine Luftbläschen; Lösung der schwärzlichen Massen, an ihrer Stelle später Harnsäurekristalle von Wetzsteinform.

In 2 anderen hier untersuchten Fällen von status thymicolymphaticus war der Befund negativ. Einen plötzlich erfolgenden Zellzerfall anzunehmen, haben wir keinen Grund. Zur Erklärung ließe sich die Möglichkeit anführen, daß es sich um Persistenz eines Neugeboreneninfarkts handelt, der sich durch dauernde Harnsäureübersättigung des Urins immer neu anlagerte. Wahrscheinlicher erscheint mir, daß wir bei dieser Erkrankung den Zellzerfall als Ursache ganz ausschließen müssen, und eine andere Aetiologie, vielleicht in innersekretorischen Einflüssen, suchen müssen. Die Thymus soll ja bei der Harnsäurebildung durch ihre innere Sekretion besonders beteiligt sein, und eine Thymusveränderung pflegt sich ja beim Status lymphaticus vorzufinden.

Bei der Lymphosarkomatose handelt es sich um eine excessive Vermehrung lymphatischer Zellen, jedoch könnten wir hier mit weit mehr Recht als beim Status lymphaticus einen Harnsäureinfarkt erwarten. Der ganze Proceß geht viel schneller von-

statten, es kommt hinzu, daß die Zellen bösartiger Geschwülste als unreifere Formen kürzere Lebensdauer und größere Neigung zum Absterben haben. Führt der Proceß zum Tode, so hat gewöhnlich die Zellwucherung und damit der Abbau schon einen hohen Grad erreicht. Begünstigend könnte noch die häufig bei bösartigen Tumoren auftretende Hyperleukocytose in Betracht kommen, doch ist sie zu schwach im Vergleich mit anderen entzündlichen Hyperleukocytosen, um allein die folgenden Tatsachen zu erklären. In 2 Fällen ist bisher Harnsäureinfarkt bei Lymphosarkomatose beschrieben, wenn auch nur in einem Falle ganz sicher:

Göppert (V. A. 144, Suppl. S. 1).

3jähriges Kind. Lymphosarkoma mediastini. Nach Entfernung des Sternum zeigt sich sofort die stark vergrößerte Thymus. Ihre Farbe ist unregelmäßig, bald einer normalen Thymus ähnlich, stellenweise gelber, blasser. Auch derbere konsistentere Knoten fühlen sich durch und sind scharf begrenzt. Gegen die Schilddrüse grenzt sich der Tumor scharf und deutlich ab, er bedeckt die obere Hälfte des Herzens, breitet sich unter dem Jugulum auf beiden Seiten beträchtlich aus, namentlich auf Aorta und linker Lunge, deren Oberlappen zum Teil atelektatisch ist. Lunge, Herz und Milz ohne Besonderheiten. Jede Niere ist erheblich größer als die eines erwachsenen Mannes, erinnert an die große weiße Niere. Auf beiden Nierendurchschnitten ist die Struktur wohl erhalten. Die Markkegel sind von lila Farbe, schwefelgelb gestreift. Als weißgelbes Pulver streut sich eine krümelige Masse auch über den Schnitt und das Nierenbecken aus. An der Leber fleckig große Zeichnung. Knochenmark des Femur auch in der Diaphyse

von lymphatischer Beschaffenheit. Die Niere zeigt starke gleichmäßige kleinrundzellige Infiltration, in der Harnkanälchen und Glomeruli ziemlich gleichmäßig verteilt liegen. Das Nierenepithel ist schwer geschädigt. Die Körnchen in den Papillen würde man nach dem ganzen mikroskopischen Bilde der Körnchen, ebenso wie nach dem makroskopischen Befunde unbedingt für Urat halten, jedoch gelang es nicht, durch Salzsäure Ausscheidung von Harnsäurekristallen zu erzielen. Ihre Natur muß also dahingestellt bleiben.

Ebstein (V. A. 154, S. 354) beschreibt einen von Orth secierten Fall von Lymphadenoma mediastini (hervorgegangen aus der Thymus und aus Lymphdrüsen) bei einem 5jährigen Knaben. In Lungen, Herzen, beiden Nieren war sekundäre Geschwulstbildung. Beide Nieren zeigten in dem Papillarteile sehr typische Harnsäureinfarkte.

Wir können noch einen Fall hinzufügen, der von Herrn Prof. Schmidt beobachtet wurde:

Karl Zenger, 5 J. Großes Lymphosarkom an Coecum, Colon ascendens und unterem Ileum. Ausgedehntes Sarkom der mesenterialen Drüsen und des Peritoneum (hier auf den eigentlichen Knoten oft papillomatöse Geschwülste), eine Metastase in der Schilddrüse. Multiple metastatische Knötchen in beiden Nieren, keine in Lunge, Leber, Milz, Myokard, retroperitonealen Lymphdrüsen und Hoden. In beiden Nieren in allen Papillenspitzen starke gelbe Streifen von Harnsäureinfarkt. Mikroskopisch völlig mit denen des Neugeborenen übereinstimmend, aus schwarzbraunen Kugeln (kaviarähnlich) bestehend. Nach Essigsäurezusatz Lösung und Auftreten von Harnsäurekristallen.

Die beiden letzteren so stark positiven Fälle lassen darauf schließen, daß es sich im Falle von Göppert wohl auch um Urate gehandelt hat, und vielleicht bei der chemischen Reaktion ein Fehler gemacht wurde.

In einem Falle von lymphatischer Pseudoleukämie war ein Harnsäureinfarkt nicht vorhanden, ebensowenig in einem Fall von ausgedehnter Lymphogranulomatose des Halses und des Mediastinum, der dem makroskopischen Befund nach zunächst für ein Lymphosarkom gehalten worden war. Im letzteren Falle war eine Harnsäuresteigerung im Sinne Horbaczewskis auch gar nicht zu erwarten, da es sich um ganz andere Zellarten handelt.

Wir mußten zur Erklärung vorstehend beschriebener Fälle schon eine Erweiterung der Lehre Horbaczewskis, der die Harnsäure ausschließlich von den Leukocyten des Blutes ableitete, annehmen, indem wir die andern Leukocytenarten, sowie die nicht mehr im Blute kreisenden Exsudatleukocyten diesen in ihrer Bedeutung für die Harnsäurebildung gleich stellten. Nach unsern chemischen Anschauungen über die Harnsäurebildung aus Nukleinen haben wir zunächst keinen Grund, eine Sonderstellung der leukocytenartigen Elemente überhaupt anzunehmen, sollten vielmehr Harnsäuresteigerung und unter den entsprechenden Bedingungen Harnsäureinfarkte auch bei jedem anderen abnorm gesteigerten Zellzerfall im Körper erwarten. Ein solcher Zerfall findet sich besonders schnell und reichlich bei bösartigen Geschwülsten, und hier müßten wir gegebenenfalls gelegentlich Harnsäureinfarkte finden, wenn wirklich die Verhältnisse die gleichen sind. Klinische Untersuchungen über die Harnsäureausscheidung bei bösartigen Tumoren

sind niemals von diesem Gesichtspunkt aus angestellt worden, sondern nur der bei vielen solchen Tumoren beobachteten Hyperleukocytose wegen, um so neue Stützpunkte für Horbaczewskis Theorie zu finden. Diese Leukocytensteigerung findet sich besonders bei ulcerierten Karcinomen und schnell einsetzenden Kachexien, wo sie oft sehr weitgehend sein kann. Wirklich scheint, nach Kühnaus Untersuchungen besonders, zum mindesten beim Karzinom die Harnsäure ganz von den Leukocyten abzuhängen: Einer Vermehrung der Leukocyten entspricht eine Mehrausscheidung von Harnsäure; entsprechend dem gegen das Ende hin beobachteten Abfall der Leukocytenkurve, der Hand in Hand geht mit dem Kräftezerfall, findet eine Steigerung der Harnsäure im Urin statt. Während also hier offenbar nur die Leukocyten wirksam sind, scheinen beim Sarkom die Verhältnisse etwas anders zu liegen; in dem von Kühnau beobachteten Fall war die Harnsäure gesteigert, jedoch zeigte sie keine so deutliche Abhängigkeit von der Leukocytenzahl, wie man es nach der Theorie Horbaczewskis erwarten sollte. Vielleicht hat hier eine harnsäuresteigernde Wirkung des Abbaus der Sarkomzellen mitgewirkt, die wir dann hierin den Leukocyten an die Seite stellen könnten. Eine solche Verschiedenheit im Verhalten zwischen Sarkom und Karzinom, mag er nun in der chemischen Kernzusammensetzung oder in der Fermentwirkung bei der Bildung oder dem weiteren Abbau der Harnsäure liegen, könnte zugleich eine ausreichende Erklärung unserer anatomischen Befunde bieten. Harnsäurekonkremente bei Sarkom fanden sich in folgendem von Herrn Prof. Schmidt untersuchten Falle:

58jähriger Mann mit über mannskopfgroßem

retroperitonealen Sarkom ohne Metastasen. Milz ganz klein; Darm und Leber ohne Besonderheiten. Die Brustorgane waren nicht mitgeschickt, zeigten nach Aussage des Arztes keine Veränderungen. Im linken Nierenbecken und den Nierenkelchen eine ganze Zahl, ca. 10 feine, sandartige gelbe Körnchen; auch in der Mündung des linken Ureters. Blasenschleimhaut gerötet. Rechte Niere ohne Besonderheiten.

Mikroskopisch: Schwärzliche Massen, aufzulösen in schönste, oft concentrisch geschichtete und radiärgestreifte caviarähnliche Kugeln; mit Essigsäure Lösung und Ausfallen hexagonaler Harnsäuretafeln. Der Tumor ist ein etwas alveolär gebautes Sarkom und besteht aus großen Zellen.

In einem Falle von Melanosarkomatose bei einem 25jährigen Mädchen mit runden Zellen und stellenweise alveolärem Bau, war intra vitam nach Mitteilung von Herrn Prof. Eichhorst Harnsäure in außergewöhnlichen Mengen ausgeschieden worden. Anatomisch waren keine Harnsäureablagerungen nachweisbar, wohl aber Kalkcylinder (viele Knochenmetastasen).

Einen negativen Befund ergab ferner ein Fall mit großem retroperitonealem metastasierendem Tumor mit Nekrosen, der sich bei mikroskopischer Untersuchung als großzelliges alveoläres Sarkom erwies.

Carcinomzellen scheinen im Gegensatze dazu sich nicht, oder doch nur in geringem Maße an der Harnsäurebildung zu beteiligen. Bei der Deutung klinischer Resultate darf man die Wirkung der Geschwulsthyperleukocytose nicht außer Acht lassen. Nach den Kühnauschen Ergebnissen schon erscheint es unwahrscheinlich, daß wir hier Infarkte treffen

werden, und die Befunde der von uns untersuchten Fälle bestätigen dies:

1) Prostatakarcinom mit ausgedehnter metastatischer osteoplastischer Karzinose und etwas Nekrose.

2) Stark erweichtes großes Leberkarzinom mit primärem Magenkarzinom.

3) Colonkarzinom mit sehr großen Metastasen, die starken Zerfall, Nekrose und zentrale Erweichung zeigen.

4) Karzinom der Lunge mit multiplen Nierenmetastasen, reichlich Nekrosen.

5) Magenkarzinom mit zahlreichen Leber- und Lymphdrüsenmetastasen in ausgedehntem Zerfall. Keine Skeletmetastasen, trotzdem außergewöhnlich reiche Kalkcylinder.

6) Magenkarzinom mit großen Lebermetastasen; Kalkcylinder sehr reichlich.

7) Magenkarzinom mit großen Lymphdrüsen-, Leber-, Bauchfell- und Skeletmetastasen. Reichliche Nekrosen darin. Ikterus. Die zahlreichen Kalkcylinder sind ohne Gasblasen bei Säurezusatz löslich.

8) Großes, weiches, stark nekrotisches Lungenkarzinom mit Einwachsen in Mediastinum und Herzbeutel, und Thromben in vena cava sup. bildend.

9) Doppelseitiges karzinomatöses Ovarialkystom. Carcinose des Peritoneum. Lungenembolie. Ascites. Doppelseitiger Hydrothorox. Braune Atrophie von Herz, Leber, Niere, Milz. Atelektase beider Unterlappen. Emphysem rechts. Perisplenitis. Hirnanämie.

10) Multiple Tumormetastasen in Skelet, Leber und Lymphdrüsen nach Amputation der Mamma wegen Karzinom vor 3 Jahren. Metastasen in der

Lunge. Spontanfraktur des rechten Femur wegen Knochenmetastasen. Embolie in die rechte Lungenarterie. Bronchopneumonische Herde. Atrophie der Tabula interna des Schädeldachs.

11) Karzinom der linken Mamma, der Achseldrüsen; ausgedehnte Metastasen in Leber und Sternum. Die übrigen Organe frei von Tumor. Uterus puerperalis, mangelhaft kontrahiert.

12) Ca oesophagi mit zahlreichen Metastasen, besonders in Clavicula (Spontanfraktur), Oberkiefer, Nebennieren, Thyreoiden, Lungen, Lymphdrüsen. In der Niere ist reichlicher Kalkinfarkt schon makroskopisch an weißen Streifen zu erkennen.

13) Primäres Adenokarzinom des Magens. Metastasen in Leber und perigastrischen Lymphdrüsen.

14) Gallenblasenkarzinom.

15) Cylinderzellenkarzinom der Prostata. Knötchen im Blasenhals. Cystitis. Retrovesicale Metastasen. In der Lunge ein hühnereigroßer Abscess; Pleuraemphysem.

16) Coecumkarzinom mit Metastasen.

17) Magenkarzinom mit Metastasen.

18) Magenkarzinom mit Durchbruch ins Colon.

19) Prostatahypertrophie. Mikroskopisch: Adenokarzinom. Balkenblase; beiderseitige Hydronephrose und Pyelitis.

20) Ca ventriculi, Lebermetastasen. Metastasen der periportalen und retroperitonealen Lymphdrüsen. Confluierende Bronchopneumonie.

All diesen negativen Befunden steht als einzig positiver der oben erwähnte Fall mit Milzzerstörung gegenüber, dessen wahrscheinlichste Erklärung wir

schon gaben. Die einzige hierher gehörige Angabe in der Literatur fanden wir bei Kleinschmidt und Aschoff (Die Harnsteine), der ganz nebenbei eine vorübergehende Harnsäureüberschwemmung bei schnell einsetzenden Kachexiem, und die dadurch hervorgerufene Möglichkeit der Harnsteinbildung erwähnt. Leider konnte Herr Dr. Kleinschmidt über einen hierbei in Klammern angeführten Fall von Lungenkarzinom nichts näheres mitteilen.

Bei der histologischen Untersuchung der Karzinomfälle fiel es auf, daß bei allen fortgeschritteneren Karzinomen, d. h. speziell in allen untersuchten Fällen außer 14 und 19 sich ein Kalkinfarkt in der Niere fand, der anscheinend einen gewissen Zusammenhang in seiner Stärke mit der Ausbildung der Karzinose erkennen ließ. Von dem senilen Kalkinfarkt, der ja bei dem Alter der meisten Karzinomkranken nichts auffälliges wäre, unterschied er sich wesentlich. Denn während der senile Infarkt in einer Inkrustation der Nierenepithelien besteht, handelt es sich hier um echte Kalkcylinder, die das Lumen des Kanälchens verstopfen, wie sie Virchow (Gesammelte Abhandlungen) besonders bei Cystenniere beobachtet hat. Dieser Kalkinfarkt ist aber keineswegs auf die Karzinome beschränkt, wo er selten zu fehlen scheint, er fand sich auch in vielen Fällen von Lungentuberkulose, bei Lungengangrän, bei Sarkom, Melanosarkom, Status lymphaticus und Pädatrophie. Worauf dies zurückzuführen ist, ist unbekannt, die Art des Vorkommens würde dafür sprechen, daß es vielleicht auch mit dem Zellzerfall in einem gewissen Zusammenhang steht. Mit Knochenzerstörung hängt es jedenfalls nicht zusammen, da diese in der Mehrzahl der Fälle fehlte.

Reichlicher Zellzerfall nicht leukozytären Charakters findet sich fernerhin bei vielen Lungenphthisen. Von uns wurden 12 Fälle von cavernöser Lungenphthise, 2 von käsiger Pneumonie und einer von akuter Miliartuberkulose untersucht. In den Papillen war in keinem Falle Harnsäure, häufig dagegen Kalkcylinder zu finden. Dieser negative Befund ließe sich jedoch erklären durch eine Sauerstoffarmut des Organismus, wie er sich auch häufig in Fettspeicher in der Leber bei sonst ganz abgemagerten Phthisikern zeigt. Es müßte dann eine Purinbasenanreicherung im Urin festzustellen sein, was noch nicht untersucht ist. Doch findet die Meinung von der Sauerstoffarmut bei Phthise vielfach Widerspruch.

Eine Harnsäurevermehrung, die wohl mit Kernzerfall nichts zu tun hat, und deren Gründe wir nicht kennen, findet man bei Ausschaltung oder Herabsetzung der Lebertätigkeit. Schon Horbaczewski fand entgegen seinen eigenen Voraussetzungen, er hatte das Gegenteil erwartet, bei Lebercirrhose Harnsäuresteigerung. In neueren Werken finden sich verschiedene Angaben; Oswald (Lehrbuch der path. Chemie) gibt an, daß die Harnsäure bei Leberkranken sich in normalen Grenzen hält; andere (Spaeth z. B.) führen Harnsäurevermehrung bei Lebercirrhose als bekannte Tatsache an. Fischler hat im Tierexperiment durch Portalausschaltung der Leber mit Anlage der Eckschen Fistel eine Harnsäurevermehrung um 50 und mehr Procent erreicht. Einen Beitrag hierzu liefern vielleicht die folgenden Fälle.

1) Otto Häusch, 63 J., aus Kassel, 3 Tage vor seinem Tode operiert an eingeklemmtem Nabelbruch mit Resektion des gangränösen Abschnitts. Es bestand eine von starkem Potatorium herrührende Lebercirrhose.

Tod an Herzschwäche. Es bestand anamnestisch und klinisch keine Gicht. Starke linksseitige Herzhypertrophie, sehr ausgeprägte Laenecsche Lebercirrhose; etwas atrophierende Schaumleber. Herzklappen fast unverändert, nur verdickte Noduli Arantii. Keine Degeneration im Myokord. Keine Veränderung an der Niere. Makroskopisch deutlicher gelber Papilleninfarkt. Cholelithiasis; multiple kleine Pigmentkalksteine in der Gallenblase, 2 im Ductus cysticus. Cholecystitis chronica mit Verdickung der Gallenblase. Mikroskop.: Harnsäureinfarkt der Papillen.

2) Kuß, 38jähriger Mann. Lungengangrän in einer alten tuberkulösen Caverne. Lebercirrhose. Etwas periphere Schrumpfniere. Uratsand im linken Nierenbecken.

3) wurden mir freundlicherweise von Herrn Kreisassistenzarzt Dr. Döllner die Nieren eines Mannes zur Verfügung gestellt, der ertrunken und gerichtlich seziert worden war. Die einzige pathologische Veränderung war, wie mir mitgeteilt wurde, eine ausgeprägte Laencesche Cirrhose mit Milzvergrößerung. Die Nieren zeigten makroskopisch deutlich gelbe Streifen, die mikroskopisch sich als Urate erwiesen, die bei Säurezusatz typisch wetzsteinförmige Harnsäurekristalle erscheinen ließen.

4 weiter untersuchte Fälle von Lebercirrhose gaben negatives Resultat.

Wir können nach all diesen Fällen mit einer gewissen Wahrscheinlichkeit sagen, daß die vermehrte Harnsäureausscheidung, deren anatomischer Ausdruck der Harnsäureinfarkt sein kann, nicht bei dem Zerfall jeder Zellart dieselbe ist, daß wir jedoch die Horbaczewskische Theorie, die nur die im Blute krei-

senden Leukocyten als Harnsäurebildner anerkennt, für bestimmte Zellarten erweitern müssen. Umgekehrt können wir aus dem Befund von Harnsäureinfarkten an der Leiche gewisse Rückschlüsse auf besondere Stoffwechselvorgänge kurz vor dem Tode machen. Fernerhin konnten wir darlegen, daß bei der Harnsäurebildung wahrscheinlich gewisse Processe mitspielen können, die wir noch nicht kennen, die aber mit Zellkernabbau nichts zu tun haben.

Literatur.

Abderhalden: Lehrbuch der physiol. Chemie.

„ Familiäre Cystendiathese. Zeitschrift für physiol. Chemie 38. 557. 1903.

Aschoff: Histologische Untersuchungen über die Harnsäureablagerung. Verh. d. deutsch. path. Ges. 1900.

„ Zur Morphologie der Nierensekretion unter physiol. und pat. Bedingungen. Verh. d. deutsch. path. Ges. 1912.

Bloch: Zur Kenntnis des Purinstoffwechsels b. Menschen. Deutsches Arch. f. klin. Med. 83. 1905.

Burian: Die Bildung, Zersetzung und Ausscheidung der Harnsäure b. Menschen. Med. Klinik 1905. Nr. 6. Med. Klinik 1906, Nr. 19—21.

Burian und *Schur:* Ueber die Stellung der Purinkörper im menschlichen Stoffwechsel. Archiv. f. Physiologie 80, 241. 1900 und 87, 239. 1901.

Beneke: Grundlinien der Pathologie des Stoffwechsels. Berlin 1874.

Birk: Untersuchungen über den Stoffwechsel des neugeborenen Kindes. Samml. klin. Vorträge. Gynäkologie 241/42.

Czerny und *Keller:* Lehrbuch der Kinderheilkunde.

Dunin und *Nowaczek:* Ueber Harnsäureausscheidung bei croupöser Pneumonie. Zeitsch. f. kl. Med. 35.

Ebstein: Die Natur und Behandlung der Harnsteine. 1884.

„ Harnsaure Diathese u. Leukämie. Virch, Arch. 154. 349.

Ebstein und *Nikolaier:* Uecer Ausscheidung von Harnsäure durch die Nieren. Virch. Arch. 143. 337.

Faber: Heidelberger med. Annalen. Bd. V. H. 4.

Göppert: Jahrb. f. Kinderheilkunde. III. Folge. Bd. 1. 1900.

Gudzent: Physikal. chem. Verhalten der Harnsäure u. ihrer Salze im Blut. Zeitschr. f. phys. Chemie. 63. 454.

Güterbock: Gallensteinkonkremente in der Harnblase. Virch. Arch. 66. 273.

Heller: Die Harnkonkretionen. Wien 1860.

Horbaczewski: Entstehung der Harnsäure im Säugetierorganismus, Monatsschr. f. Chemie. 10. 624. 1889.

Höber: Physikalische Chemie der Zelle und der Gewebe.

Kleinschmidt und *Aschoff:* Die Harnsteine. 1911.

Klemperer nnd *Tritschler:* Untersuchungen über die Herkunft und Löslichkeit der im Urin ausgeschiedenen Oxalsäure. Zeitschr. f. klin. Med. 44. 1902.

Klebs: Handbuch d. pathol. Anatomie.

Kaufmann: Lehrbuch der speziellen path. Anatomie.

Köstlin: Deutsche Klinik 1864. S. 116.

v. Krusenstein: Virch. Arch. Bd. 65. S. 414.

Küster: Die Chirurgie der Nieren, der Harnleiter und der Nebennieren. Lief. 523 d. Deutsch. Chirurgie 1896. 1902.

Langstein und *Niemann:* Ein Beitrag zur Kenntnis der Stoffwechselvorgänge in den ersten Lebenstagen des normalen und frühgeborenen Säuglings. Jahrb. f. Kinderheilk. 71. H. 5.

Lichtwitz: Untersuchungen über Kolloide im Urin. Zeitschr. f. physiol. Chemie 61, H. 2; 64, H. 2.

„ Ueber die Bedeutung der Kolloide für die Konkrementbildung u. Verkalkung. Deutsche med. Wochenschr. 1910. Nr. 15.

„ Entstehung von Niederschlägen und Konkrementen im Harn und den Harnwegen. Deutsche med. Wochenschr. 1913. H. 2.

Lommel: Ueber die Herkunft der Oxalsäure im Urin. D. Arch. f. klin. Med. 63. 599. 1900.

Morawitz und *Adrian:* Eiweißsteine. Mitteil. aus d. Grenzgeb. d. Med. u. Chir. 17. 579. 1907.

Müller: Allgemeine Chemie der Kolloide. Bredigs Handb. d. angew. physik. Chemie. Bd. 8.

Orgler: Jahrb. f. Kinderheilkunde III. F. Bd. 17.

Peipers: Ueber eine bes. Form von Nierensteinen. Münch. med. Wochenschr. 1894. S. 531.

Ribbert: Die normale und patholog. Anatomie der Niere. Bibliotheka medica. H. 4. 1896.

Salkowski: Ueber Entstehung und Ausscheidung der Oxalsäure. Berl. klin. Wochenschr. 1900. Nr. 20.

Schade: Beiträge zur Konkrementbildung und Entstehung d. Harnsteine. Münch. med. Wochenschr. 1909. Nr. 1 u. 2.

„ Beiträge zur Konkrementbildung II. Münch. med. Wochenschr. 1911. S. 723.

Schepelmann: Historisches zur Kenntnis der Entstehung v. Harnsteinen. Berl. klin. Wochenschr. 1911. Nr. 12.

Schmorl: Zur Kenntnis der Harnkonkremente. Verh. d. deutsch. path. Ges. IV. Tagung 1901.

Schoppe: Die Harnkügelchen bei Wirbellosen und Wirbeltieren. Göttingen 1897.

Sauer: Untersuchungen über die Ausscheidung der Harnsäure durch d. Nieren. Arch. f. mik. Arert. Bd. 53.

Schreiber: Die Entstehung der Harnsäureinfarkte. Zeitschr. f. klin. Med. 38.

Seitz in Winkels Handbuch d. Geburtshilfe.

Spiegelberg: Arch. f. experim. Pathol. u. Pharm. 1898.

Stadthagen: Ueber das Verhalten der Harnsäure in verschiedenen tierischen Organen, ihr Verhalten bei Leukämie, und die Frage ihrer Entstehung aus Stickstoffbasen. Virch. Arch. 109, 390.

Stradomsky: Die Bedingungen der Oxalsäurebildung im menschl. Organismus. Virch. Arch. 163. 404.

Ultzmann: Die Harnkonkretionen der Menschen.

Virchow: Cystinstein in der Niere. Virch. Arch. 10. 230.

v. Wittich: Ueber Harnkonkretionen u. Albuminurie. Arch. f. path. Anat. u. Phys. Bd. X. 1856.

Zandy: Sitzungsbericht der med. Ges. Göttingen. D. med. Wochenschr. 1899. Nr. 11.

Lebenslauf.

Geboren am 10. März 1891 zu Schmalkalden in Thüringen als Sohn des nachmaligen Korps-Stabsapothekers XV. A.-K. Dr. *Ludwig Schnell,* besuchte ich das Protestantische Gymnasium in Straßburg von Herbst 1897 bis Ostern 1904, als meine Mutter, nach dem Tode meines Vaters, nach Marburg übersiedelte. Hier besuchte ich das Gymnasium Philippinum bis zur Reifeprüfung Ostern 1910. Ich genügte nun zunächst meiner halbjährigen Dienstpflicht mit der Waffe beim Jägerbataillon Nr. 11, und war gleichzeitig in Marburg als Student der Medizin immatrikuliert. Die ärztliche Vorprüfung legte ich hier im Herbst 1912 ab, studierte dann noch 2 Semester in Marburg, darauf während des Winterhalbjahrs 1913/14 in Berlin, um dann nach Marburg zurückzukehren, wo ich bis Kriegsbeginn blieb. Während meiner Studienzeit habe ich mich mit besonderem Interesse mit normaler und pathologischer Anatomie beschäftigt, war unter anderem 2 Semester als Hilfsassistent am anatomischen Institut und etwa ein Jahr als Famulus im pathologischen Institut tätig, wo unter Anregung und Leitung von Herrn Geh. Hofrat Professor Dr. *M. B Schmidt* die vorliegende Arbeit entstand.

Meine verehrten Lehrer, denen ich zu großem Danke verpflichtet bin, waren die Herren Professoren:

Gasser, Disse, Göppert, Veit, Schenk, Lohmann, Kutscher, Meyer, Korschelt, Zinke, Richarz, M. B. Schmidt, Matthes, König, Hohmeier, Kirchheim, Hürter, Müller, Berblinger, Jores, v. Behring, Bonhoff, Gürber, Tuczek, Jahrmärker, Bielschowski, Ostmann, Zangemeister, Esch, Waldeyer, Orth, v. Hansemann, Bier, Bumm, Krauß, Goldscheider, Lesser und *Lewin.*

Die Hauptresultate der vorliegenden Arbeit wurden auf der Tagung der deutschen pathologischen Gesellschaft in Marburg 1913 von Herrn Prof. *Schmidt* kurz mitgeteilt. Seit Kriegsbeginn stehe ich im Felde und wurde im Februar 1915 zur Ableistung von Staats- und Doktorprüfung nach Marburg beurlaubt.

Walter Schnell, Oberarzt d. Res.